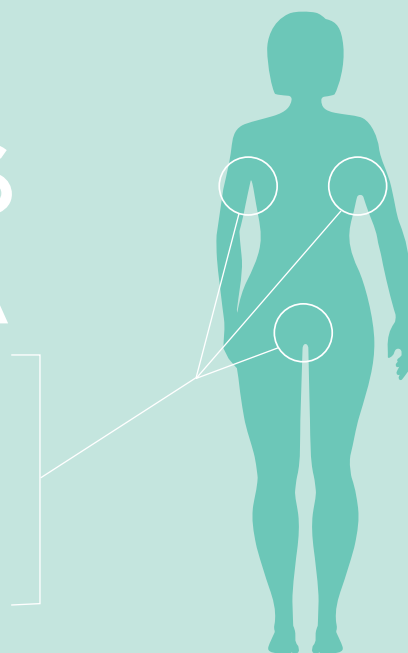


KORT FAKTA OM DEN KRONISKA HUDSJUKDOMEN:

# HIDRADENITIS SUPPURATIVA

Hidradenitis suppurativa (HS) är en kronisk, ofta smärtsam, immunologisk hudsjukdom som kännetecknas av inflammation i huden, som ofta uppstår runt armhålor och ljumskar. I de här områdena uppstår lesioner, små knölar och bölder. Inflammationen uppkommer oftast i de områden där det finns många talg- och svettkörtlar, samt under bröstet, på skinkorna och på insidan av låren där huden gnids mot hud.<sup>1,2</sup>



## HUR TAR SIG HS UTTRYCK?

Dermatologer brukar bedöma svårighetsgraden för symtomen vid HS på en skala – kategorierna bygger på ett kliniskt mått på olika svårighetsgrad som kallas Hurley-skalan<sup>2,3,4</sup>



**LINDRIGA FALL**  
EN ELLER NÅGRA FÅ ISOLERADE BÖLDER UTAN FISTELGÅNGAR ELLER ÄRRBILDNING.



**MEDELSVÅRA FALL**  
ÅTERKOMMANDE BÖLDER I FLERA SEPARERADE OMRÅDEN MED ÄRRBILDNING OCH FISTELGÅNGAR




**ALLVARLIGA FALL**  
UTBREDNING AV BÖLDER SOM KAN UTVECKLAS TILL DJUPA FISTELGÅNGAR OCH LEDA TILL OMFATTANDE ÄRRBILDNING OCH DÅLIG LUKT

## VEM FÅR HS?

Den exakta förekomsten av HS är okänd. Uppskattningsvis har 1 procent av den vuxna befolkningen HS.<sup>1,2</sup> HS kan inträffa i alla åldrar, men utvecklas vanligtvis hos vuxna som är strax över 20 år<sup>2</sup> Nyinsjuknande i HS minskar i åldern 50-55 år<sup>2</sup>

**2 – 5**

GÅNGER HÖGRE RISK ATT FÅ HS FÖR KVINNOR ÄN MÄN<sup>3,4</sup>



**1 / 3**

UNGEFÄR EN TREDJEDEL SOM FÅR SJUKDOMEN HAREN NÄRA SLÄKTNING SOM HAR SJUKDOMEN<sup>2,3,4</sup>

## FETMA & RÖKNING

HAR VISATS SIG HA KOPPLING TILL SJUKDOMEN, DET HAR FASTSTÄLLTS VIA MEDICINSK FORSKNING.<sup>2,4</sup>

<sup>1</sup> Mayo Health Clinic. Hidradenitis Suppurativa. Available at: <http://www.mayoclinic.com/health/hidradenitis-suppurativa/DS00818>. Published April 9, 2013. Accessed September 27, 2013.

<sup>2</sup> Jemec G. Hidradenitis Suppurativa. N Engl J Med. 2012; 366:158-64.

<sup>3</sup> Collier F., Smith R., Morton C. Diagnosis and management of hidradenitis suppurativa. BMJ. 2013; 346:f2121.

<sup>4</sup> Zouboulis CC, Tsatsou F (2012) Disorders of the apocrine sweat glands. In: Goldsmith LA, Katz SI, Gilchrist BA, Paller AS, Leffell DJ, Wolff K (eds) Fitzpatrick's Dermatology in General Medicine. 8th ed, McGraw Hill, New York Chicago, pp 947-959.